成長痛に特徴的な XP 画像

＜はじめに＞

成長痛は小児期に訴える器質的異常のない原因不明の痛みを総称して名付けられています。最近では中枢感作（刺激伝道系の過敏）によるという推測がトピックスとなっています。しかしながら私はすで成長期の中枢感作の原因は脊髄・脊椎不適合症候群によるものであろうとほぼ断定し、その上で研究と治療を行い既に良好な治療成績を残しています。

成長痛では、遺伝的に獲得した脊椎の構造に不具合があり、それが原因で脊髄や神経根に過度の張力が発生。これが刺激伝道系を損傷して中枢感作をあちこちに作る。そして神出鬼没な痛覚過敏が起こると考えています。それを心因的と扱うことに違和感があります。

そうした患者たちの XP を編集して研究し、成長痛に特異的であろう画像の特徴（破格）を捉えることができましたのでここに報告します。

＜脊髄・脊椎不適合の MRI 画像診断＞

脊髄・脊椎不適合は成長痛の元となる病態生理です。本病態が存在すると、脊髄に張力が働くことによって脳幹や延髄が下方に牽引され、様々な脳神経症状や自律神経失調様症状を発症させます（推論）。当然ながら神経根も牽引され、椎間孔出口付近で後根神経節が損傷するでしょう。すると多種多様な痛みを体のあちこちに引き起こすでしょう。脊髄と脊椎が不適合な状態で脊髄が緊張している所見は MRI 画像で指摘することができます。

1、 脊髄断面積の縮小と楕円化
2、 脊髄が重力に反して直線コースをたどる
3、 尖化馬尾
4、 仙骨部硬膜外腔腹側の静脈怒張
5、 彎曲部内側の硬膜外腔拡大

＜脊髄断面積の縮小と楕円化＞

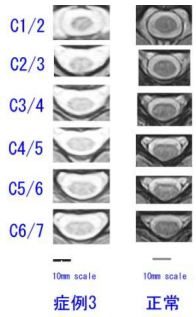

＜脊髄が重力に反して直線コースをたどる＞

＜尖化馬尾、静脈怒張、硬膜外腔拡大の 3 所見＞

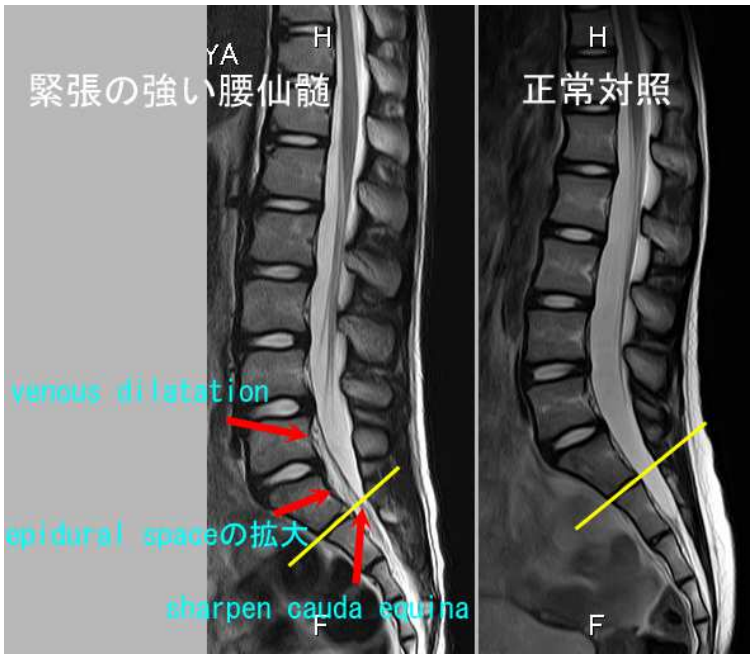

＜脊髄・脊椎不適合の XP 画像診断＞

MRI は成長痛の症状に普通に撮影できません（保険が通りません）。両親も子供の四肢の痛みに対して脊髄の MRI を撮影することに同意しないでしょう。そこで XP で診断をつけることが必要になります。

　脊髄が引っ張られる画像診断＝脊柱管が延長される画像診断、です。

脊柱管が延長される画像上の証拠は以下のようなものがあります。

1、 脊椎の後弯化（前弯部分がストレートになるのも後弯）
2、 縦に長い椎体
3、 多椎（椎体の数が多い、S1 が L6 になろうとした発生学的異常）
4、 High L5（SIB line を基準として L5 が高い位置にある、S1 の L6 化が原因）
5、 ストレート仙椎　仙椎がストレート化し仙骨孔-大坐骨孔間距離が延びる
6、 多仙椎　仙椎が 6 つあり、対応する仙骨孔も 5 対＋１（通常は 4 対＋１）となる。

これらは遺伝的素因が強いと思われ（後弯も含めて）、物理的に脊柱管の距離が延びる形態異常です。こうした形態異常では次の理由により脊髄・脊椎不適合が起こるでしょう。
A：脊髄が正しく成長することに障害がある。
B：動作時に脊柱管全長が変化し、その変化幅が健常人よりも大きい。

＜High L5 とは？＞
　High L5 は私が定義した用語です。S1 の丈が長い場合や、L6 の存在があると L5 の位置が上昇します。当初 Jacoby line よりも L5 の棘突起が上にあるものをそう命名しましたが、Jacoby line を基準にしても体が前後傾すると位置関係がずれてしまうので正しく測定できる骨盤側の基準線を新たに設定し、定義を修正しました。それが SIB line です（「脊椎学の最新パラメーター」を参）。SIB line を基準として S1 後縁の角がそれよりも高い位置にあるものを High L5 としています。

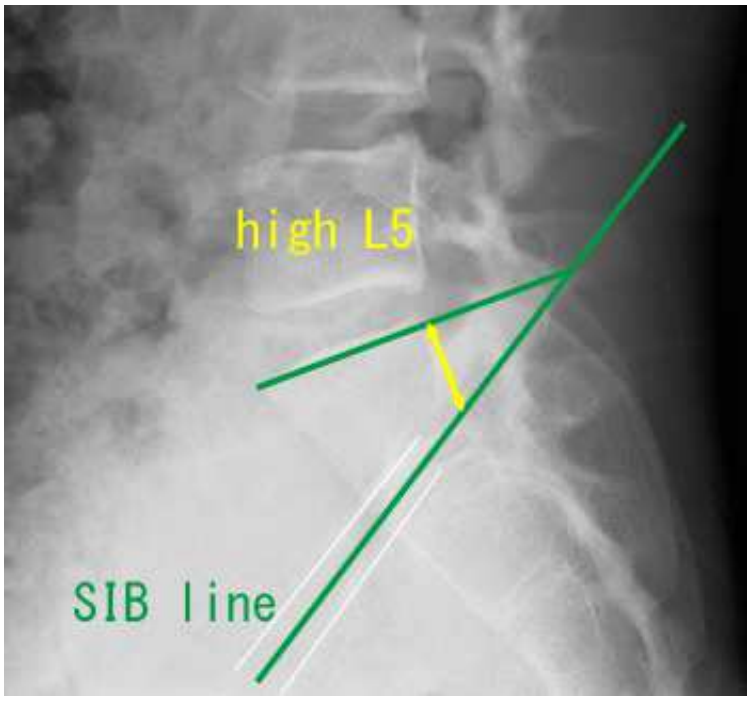

＜脊髄・脊椎不適合の代償機能＞

脊髄・脊椎の不適合があると脊椎は脊柱管距離を短縮させてでも脊髄の長さからかけ離れないようにアライメントを変化させると思われます。実際は椎体が側弯したり捻りを加えたりして脊柱管距離を短縮させることになります。私はこの原理こそが特発性脊柱側彎症の原因であると確信しています（「脊柱側弯症と脊柱縦弯症の生体力学」を参）。

側彎、または椎体の軸捻が生じると、脊柱管の直線距離が短くなるのは物理的に証明されています。よって脊柱側弯症は既に脊髄・脊椎不適合症候群が発生していることの証拠になっていると私は推測しています（理由があって曲がっている）。

ただし、側弯症の全例において脊髄の過緊張があるかといえばそうではないでしょう。なぜなら側彎や捻りが完成すれば、その代償に脊柱管距離が短縮しているのですから、側彎のおかげで脊髄・脊椎不適合が緩和され、その結果脊髄の過緊張が解除されていると考えられるからです。

＜成長痛と機能損傷＞

成長痛は刺激伝道系の損傷による中枢感作と思われますが、刺激伝道系の損傷は脊椎の形態学的な異常だけで起こるわけではなく、脊椎の機能異常からも起こるはずです。

既に私は脊椎の両端には二つの安全装置があることを発見しています。一つは環椎、一つは仙腸関節です。この二つは不随意関節であり、自分の意志で自由に動かすことができません。姿勢や重力などの変化でのみ動きます。しかも、どう動くかは脊椎の形態などにより個々に違います（「頸椎奇異運動」を参）。仙腸関節の動きについても現在研究中ですが、個々に動きが異なると思われます。

この二つの関節が不随意に動くこと＝この二つは脊髄のショックアブゾーバーとして働いている、と推測させるに至ります。つまり、ダッシュしたり飛び降りたりしたときに脊椎への衝撃が直接脊髄に・脳に伝わることのないようにワンクッション置くために存在しているということです。

この推定は物理的に正しいでしょう。なぜなら例えば実際に仙骨と腸骨が一塊になっていたとしたら、下肢が受ける衝撃は臼蓋から L5 椎体にダイレクトに伝わり、L5/S1 はたやすく破壊されるからです。仙腸関節があることで下肢の衝撃は一旦この関節で衝撃を吸収し、まるで耐震装置のように L5 への振動を最小限に抑えます。環椎も同様です。

さて、脊椎の両端のショックアブゾーバー機能が正しく働いていない場合、当然ながら日常生活で受ける衝撃は脊椎に直接伝わり、脊髄（刺激伝道系）を損傷しやすくなります。よって環椎と仙腸関節(以下 SIJ)の機能不全は成長痛の引き金になると思われます。

ここでは環椎の機能不全については述べません。仙腸関節の形態異常について述べます。仙腸関節の機能調査はここが不随意関節であることから、調査研究が非常に困難です。研究を進めるにはチームを結成して大規模かつ大きなコストのかかる調査が必要になります。

＜仙腸関節(SIJ)形態異常＞

1、F 角異常（「脊椎学の最新パラメーター」参）25<F 角<35　を正常とする(暫定)。

2、L6/S1 癒合（不完全癒合）L5/S1 癒合もある

3、Asymmetry（左右非対称）

4、S1 の離脱（通常 SIJ を構成するのは S1,2,3 の横突起、ここから S1 が離脱する）

上記の説明

1、F 角異常は S1 上縁がお辞儀するのを S1 kyphosis、起き上がるのを S1 lordosis と便宜上名付けておきます。S1 kyphosis は仙骨を後弯（前かがみ）させ、S1 lordosis は仙骨を前弯（のけぞり）させます。両者共に SIJ を可動域ぎりぎりまで振り切らせるので SIJ の遊び機能を損なわせると思われます。文末に全画像データ 21 例を掲載していますので参考にしてください。

2、L5（L6）は 5/S(6/S)の椎間板の機能をほぼ無効にさせ、さらに腸腰靭帯が L5(L6)についているのでこの靭帯は仙骨を腸骨に固定する方向に作用します。この二つの出来事により、SIJ のショックアブゾーバー機能は大幅に損なわれ、ちょっとした衝撃でもそれが脊髄にダイレクトに伝わりやすくなります。さらに L4/5(L5/6)の椎間板が代償的にショックアブゾーバーの全役割を負担するようになるため負荷が何倍にもなり、将来的にこの椎間板は崩壊する運命にあるでしょう。

3、SIJ の形が左右で異なると SIJ のショックアブゾーバー機能は左右で偏りができてしまい、特定の運動で衝撃が吸収できない場合があります。脊椎への衝撃も左右差が生じやすいでしょう。

4、通常 SIJ を構成する椎体が S2、S3 のみとなると SIJ の形態も正常ではいられないと思われます。こうした異常は SIJ のショックアブゾーバー機能を低下させるだけでなく、SIJ 自身の変形、損壊を早めるでしょう。

＜図解、腰部先天異常＞

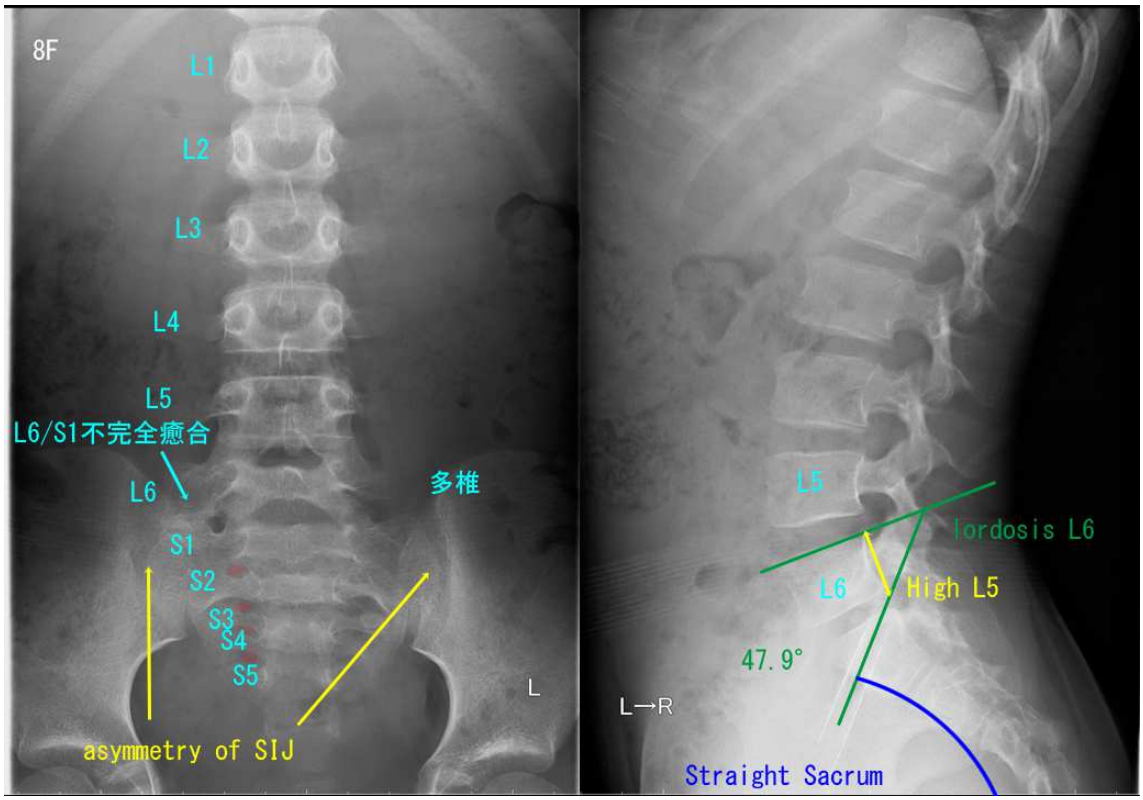

1、（左の写真）腰椎が 6 つある。これを L6 とするには頸椎から数えていけば判明します。が今回は下から仙骨孔を数えることで多椎と判断しています。

2、L6 の横突起は S1 と癒合していて事実上 L6 は仙骨の一部と化しています。

3、（右写真）2 より L5 は骨盤の高い位置にあり、High L5 と診断。黄色⇔の距離は脊柱管が正常と比べて延長されている距離です。

4、（右写真）機能的には L6 の上縁が仙椎の上縁になります。よって F 角は 47.9°となり SIJ に強いストレスがかかっていると思われます。

5、大腿骨頭中心から弧を描くのが正常仙椎ですがこの写真では後方に沿っています。

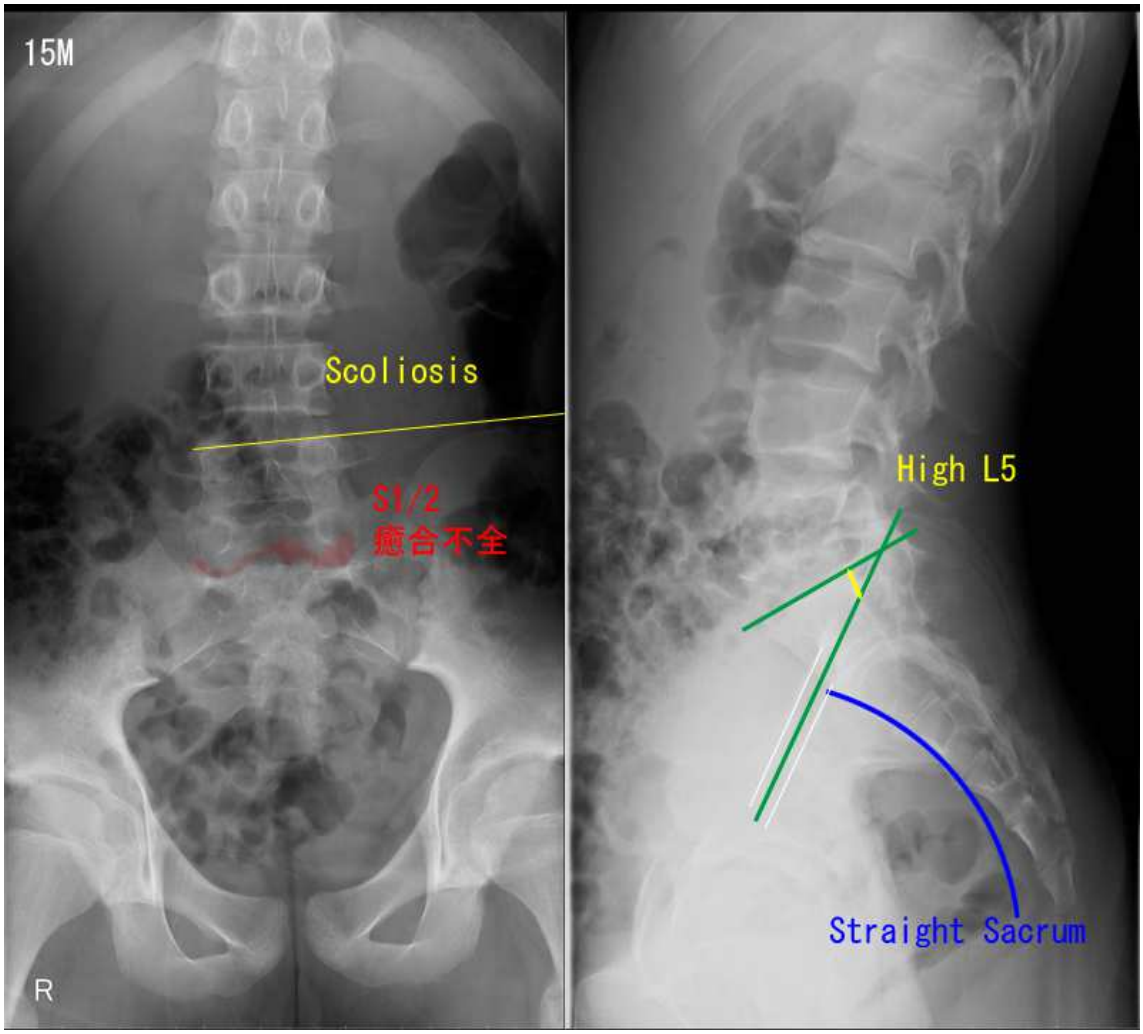

1、（右写真）L5 が高い位置にあるかどうかは SIB line を基準に判断します。正常では SIB line は S1 後上部の角を通ります。この症例では SIB line が黄色⇔分だけ下方を通過しており、S1 上縁が高い位置にあり、結果的に L5 高位となります。
2、（右写真）大腿骨頭を中心にして仙椎は弧を描きますが、この写真では S4 と S5 が青の弧から遠ざかっています。つまり S4 と S5 の神経が弧から離れた分の走行距離だけ長くなり、張力がかかりやすくなります。

＜成長痛を訴えた小児の画像調査＞
2012 年 4 月から 1 年間で私の外来に来院した小児 7 歳から 18 歳で原因がはっきりしない不可解な下肢痛を訴え、腰椎 XP を撮影した者は全員で 23 名（腰痛を訴えているわけではありません）。そのうち poor study の 2 名を除いた 21 名について。その形態異常を調査しました。
※原因不明、不可解な下肢の痛みとは：受傷機転がないか軽微で、痛みの部分に明らかな熱感や腫れがなく（あっても少し）、しかし圧痛や自発痛が強い痛みです。

	A	B	C	D	E	F	G	H	I	J	K	L	M	N	O	P
1	Age	sex	scoliosis	rotation	L6	asymmetry SIJ	spina bifida	胸腰移行椎	HighL5	Straight(	Straight Lumbar	Lord. S1	Kyph .S1	Kyp. Neck	Gas	other
2	14	M	Y	N	N	N	N	N	Y	Y	N	N	N		Y	S1/2癒合不全
3	13	F	Y	N	N	N	N	N	Y	N	N	N	Y		Y	
4	8	F	N	N	Y	Y	N	N	YY	Y	N	Y	N	Y	N	
5	13	F	N	N	N	Y	N	Y	YYY	Y	N	YY	N	Y	N	L5/S不完全癒合
6	11	F	N	N	Y	Y	N	N	YYY	N	N	N	N		Y	L6/S不完全癒合
7	13	M	N	N	N	N	N	N	N		N	N	Y		N	L5facet未熟 5/Snarrow
8	10	F	Y	Y	N	N	Y	N	N	N	N	Y	N	Y	Y	
9	10	F	N	N	N	N	Y	N	YY	N	N	N	N		Y	poor
10	8	M	y	N	N	N	Y	N	Y	N	N	N	N	Y	Y	L5未熟(台形)
11	11	F	Y	N	Y	N	N	N	YY	N	N	y	N		N	S1のL6化 SIJがS2,3で構成
12	17	F	y	y	N	N	N	N	Y	Y	N	N	N		N	L5/Snarrow S1形態異常
13	12	M	N	N	N	N	N	N	N	Y	N	N	N		Y	L5未熟
14	15	M	y	Y	N	N	Y	N	N	N	N	N	N	Y	Y	S6多椎
15	18	F	N	N	N	N	N	N	Y	N	N	N	N		Y	幅が広すぎるS1
16	12	F	Y	y	N	N	N	N	YY	Y	Y	Y	N		Y	
17	12	F	Y	y	Y	N	Y	N	YY	Y	N	N	N		N	S1のL6化(不完全)
18	7	M	N	N	Y	N	Y	N	Y	N	N	N	N	N	N	S1のL6化でアライメント悪い
19	14	M	N	Y	Y	N	Y	Y	y	N	N	N	Y		N	pedicle位置異常、S1形態異常
20	14	M	Y	N	N	N	N	N	N	N	N	N	N	Y	N	
21	9	F	N	N	N	N	Y	N	Y	N	N	N	N	Y	Y	pedicle位置異常
22	8	M	N	N	N	N	y	N	y	N	Y	Y	N		N	L5facet未熟 5/Snarrow
23																
24	Yes		10	6	6	3	9	2	16	7	2	6	3	7	11	
25	No		11	15	15	18	12	19	5	14	19	15	18	1	10	
26	Yes%		47.6	26.6	26.6	14.3	42.9	9.5	76.8	33.3	9.5	26.6	14.3	87.5	52.4	

Y:あり　N:なし　y:わずかにあり　YY:とてもあり　YYY:極めてあり　空白:No data

＜結果＞

上記のような画像上の異常が認められました。

以下に異常画像所見の有所見率を示します

腰部脊柱側弯：47.6%、腰椎軸捻転：26.6%、多椎：26.6%、非対称性仙腸関節：14.3%、潜在性二分脊椎：42.9%、胸腰部移行椎：9.5%、L5 高位：76.8%、仙骨直線化：9.5%、強前弯 S1：26.6%、強後弯 S1：14.3%、頸椎後弯：87.5%、便秘（腹部 Gas 充満）52.4%
腰椎の正常所見：0.0%

物理的に脊柱管距離が延長してしまう所見は上の表の赤塗り部分、L6（多椎）、L5 高位、腰椎直線化、後弯頸椎（8 症例しか頸椎 XP を撮影していない）に一つでも該当する症例は 19 例（90.5%）

＜結果の分析＞

21 例中 19 例に物理的な脊柱管延長の所見が認められたことは私の提唱する脊髄・脊椎不適合が成長痛の原因に深く関わりがあることを示唆しています。中でも L5 高位は 76.8%に認められ、これが成長痛の画像所見の大きな特徴であると推測します。また、症例の 100.0%に何らかの破格が認められており、成長痛は遺伝的要素が極めて高い疾患であると思われました。

＜成長痛と脊柱側弯症＞

成長痛を訴えた小児の約 5 割に脊柱側弯症が存在するという結果でした。頸椎の後弯と腰

椎捻転も含めたアライメント異常症例は 15 例 71.4%ととなり、成長痛と脊椎のアライメント異常は密接な関係があることが示されました。全例で全脊椎の撮影を行えば、アライメント異常はさらに割合が増えるでしょう。

＜直腸膀胱傷害と成長痛＞
成長痛と思われた 21 例のうち 11 例(52.4%)が激しい大腸ガス像が認められました。それは腰椎 XP がまともに診れないほどのガスでした。恥ずかしさのために大便を我慢している可能性は否定できませんが、ガスの貯留は異常であり、成長痛と直腸膀胱傷害は合併しやすいのではないかと推測しています。馬尾神経に張力がかかり、S2-4 の神経が不具合を起こし、腸の動きが緩慢となりガスがたまるためだと考えます。

＜成長痛と腰椎破格＞
成長痛を認めた 21 例の腰椎には何らかの破格があり、その合併率は 100.0%でした。破格を読むにはかなりの訓練が必要ですが、しっかり読めるようになればさらに成長痛と破格の関係があきらかになっていくと思われます。

＜まとめ＞
世界で初めて、成長痛と XP 画像の特徴を関連付けることに成功しました。90.5%の症例で脊柱管距離が物理的に伸ばされる画像所見を認めました。中でも L5 高位は特徴的であると思われました。また、腰椎破格は 100.0%に認められることから、成長痛には遺伝的要素が強いと思われました。よって成長痛の治療は腰部硬膜外ブロックなど、刺激伝導系の中枢にアプローチする方法がベストであると思われます。

以下に成長痛の 21 例の全例の画像を掲載します（上記の 2 例を除く 19 例）

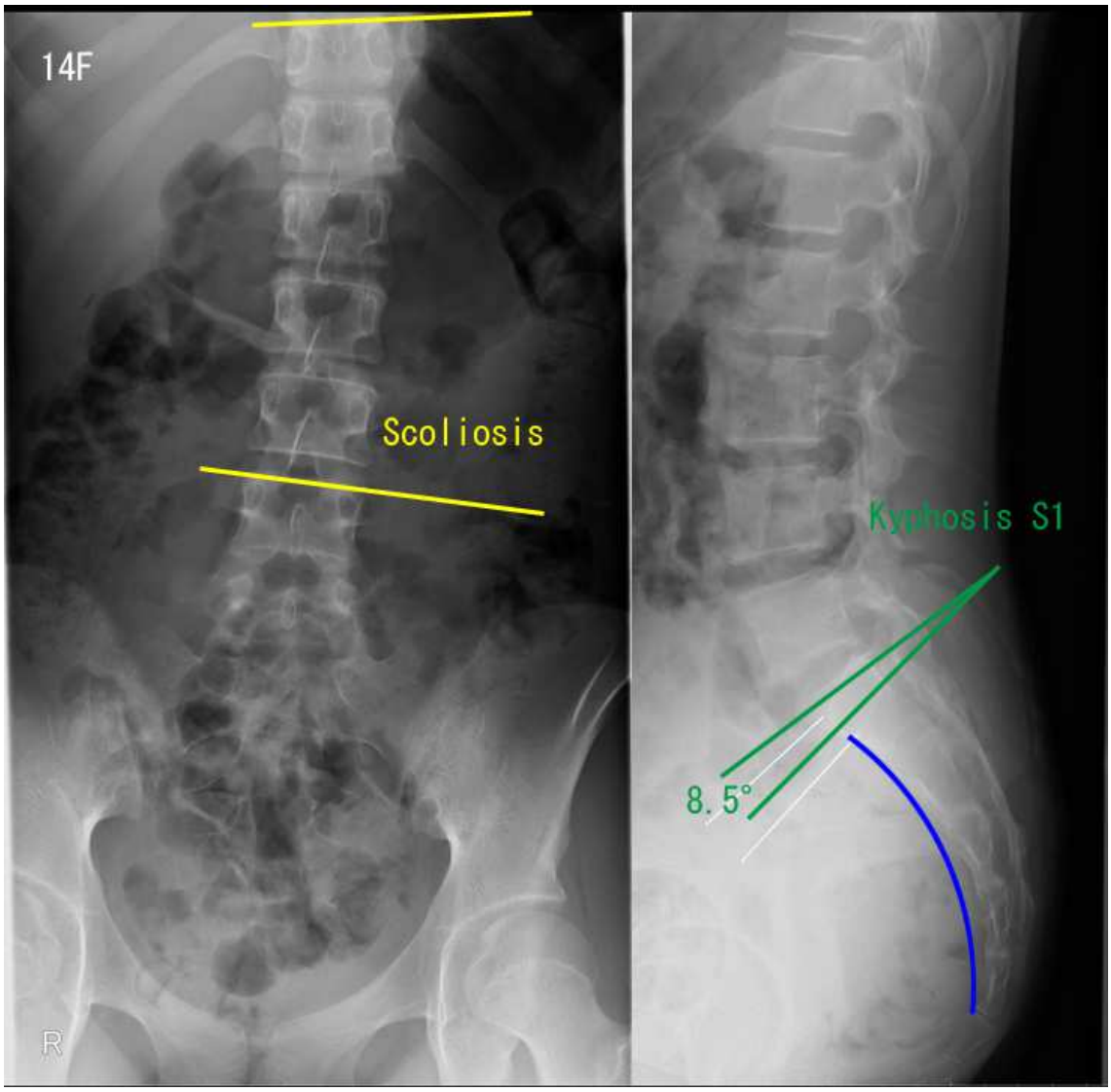
14F
Scoliosis
Kyphosis S1
8.5°
R

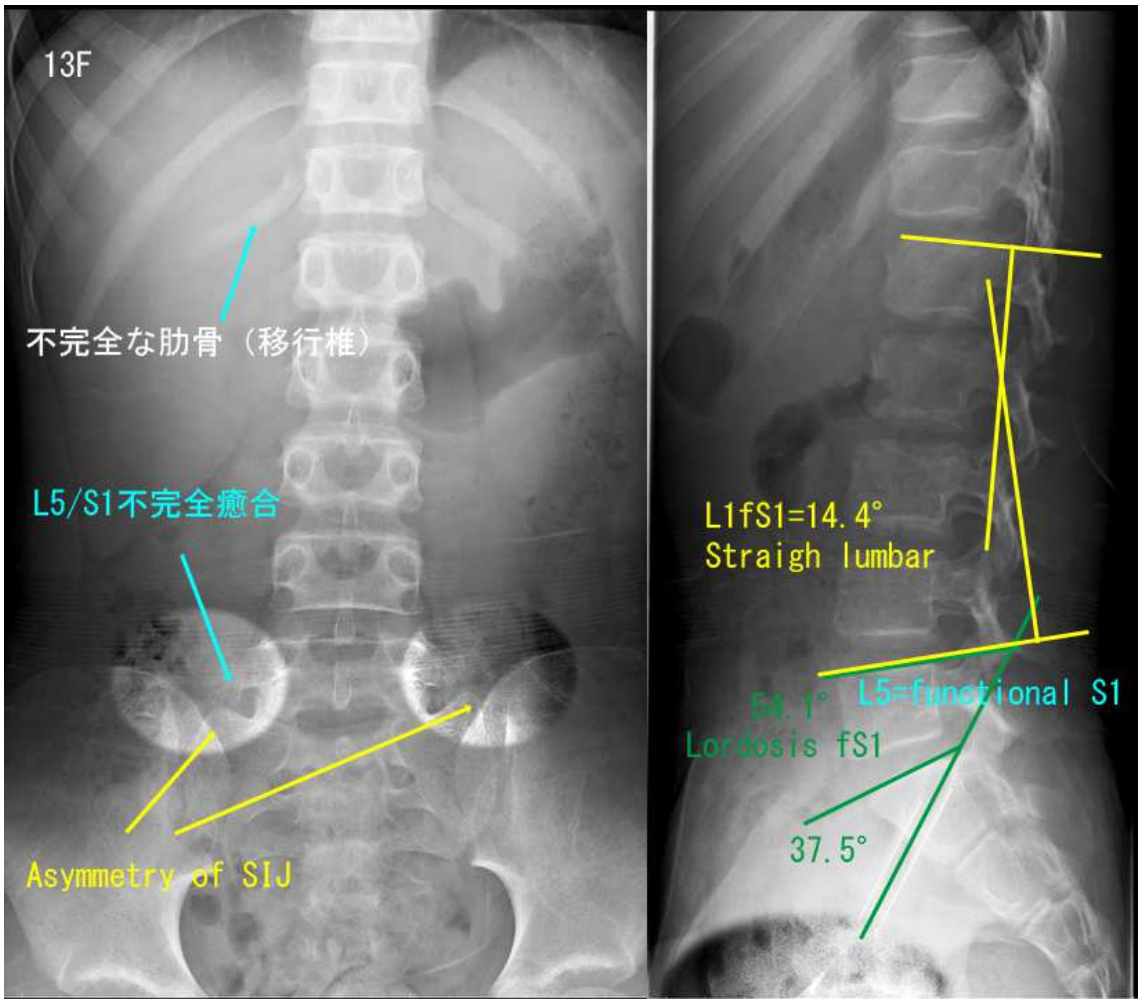
13F
不完全な肋骨（移行椎）
L5/S1不完全癒合
Asymmetry of SIJ
L1fS1=14.4°
Straigh lumbar
54.1°
L5=functional S1
Lordosis fS1
37.5°

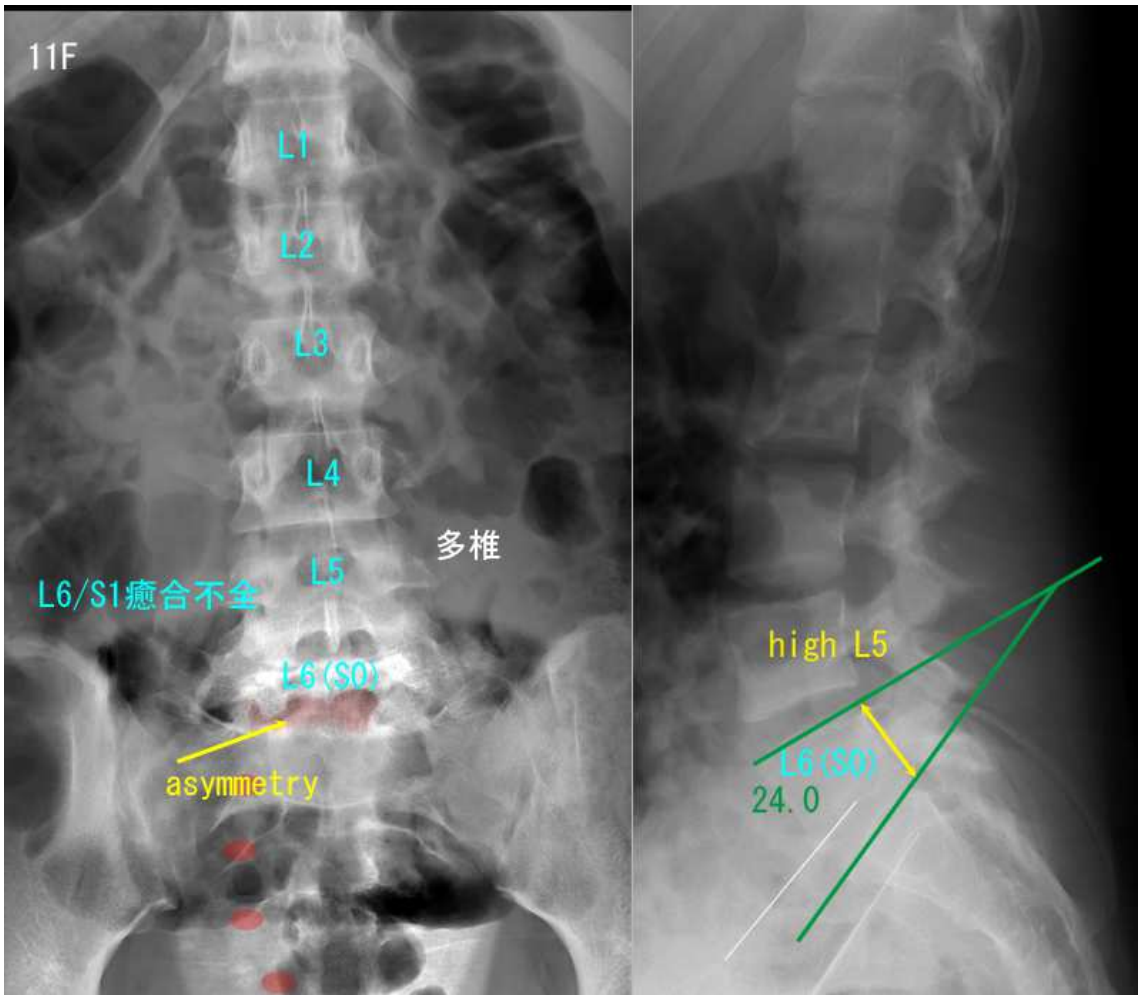
11F
L1
L2
L3
L4
L5
L6(S0)
多椎
L6/S1癒合不全
asymmetry
high L5
L6(S0)
24.0

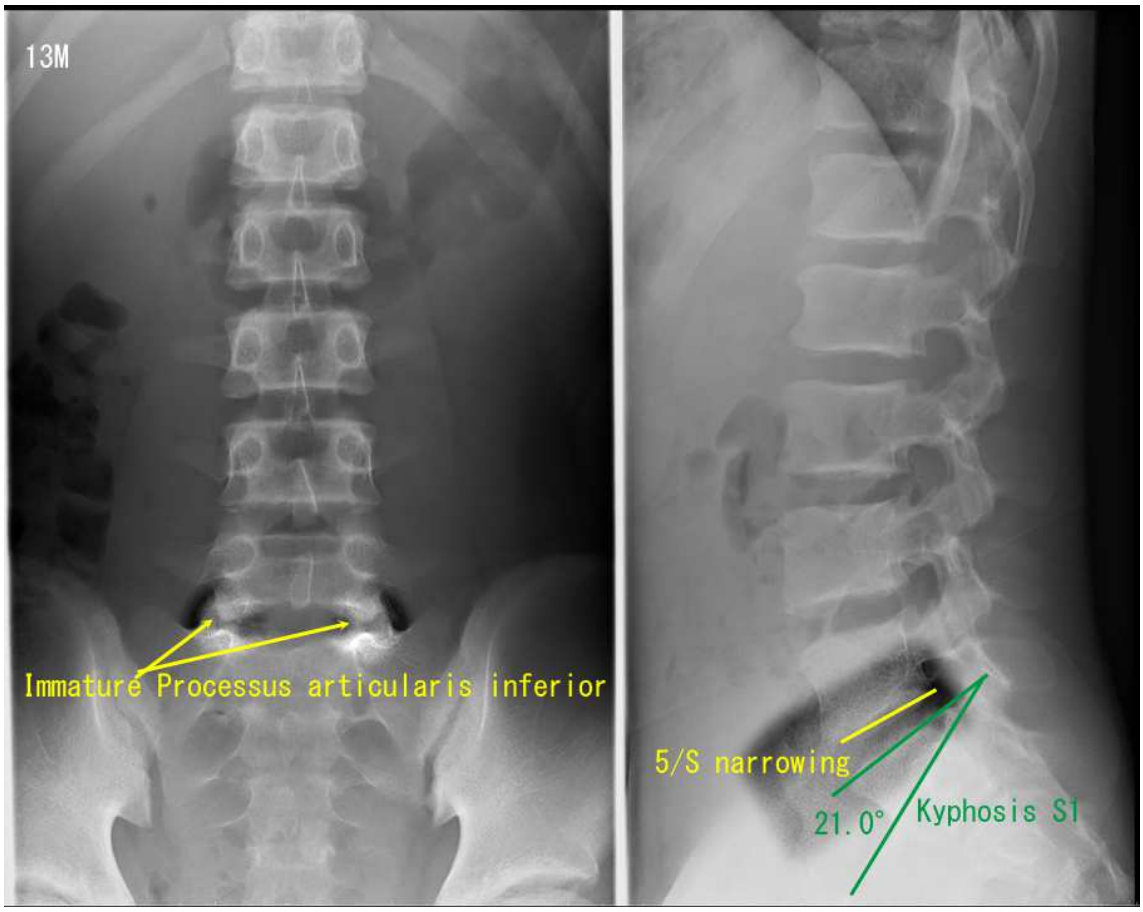
13M
Immature Processus articularis inferior
5/S narrowing
21.0°
Kyphosis S1

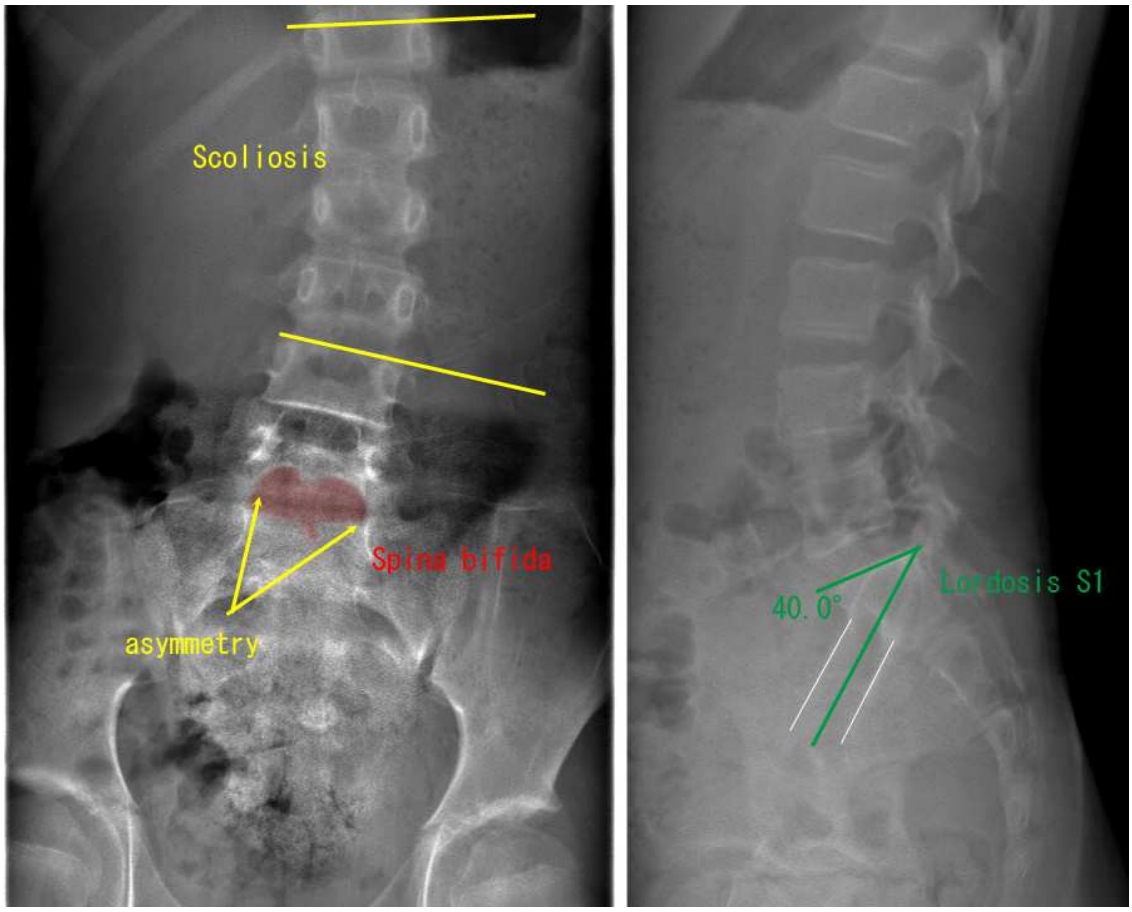
Scoliosis
Spina bifida
asymmetry
40.0°
Lordosis S1

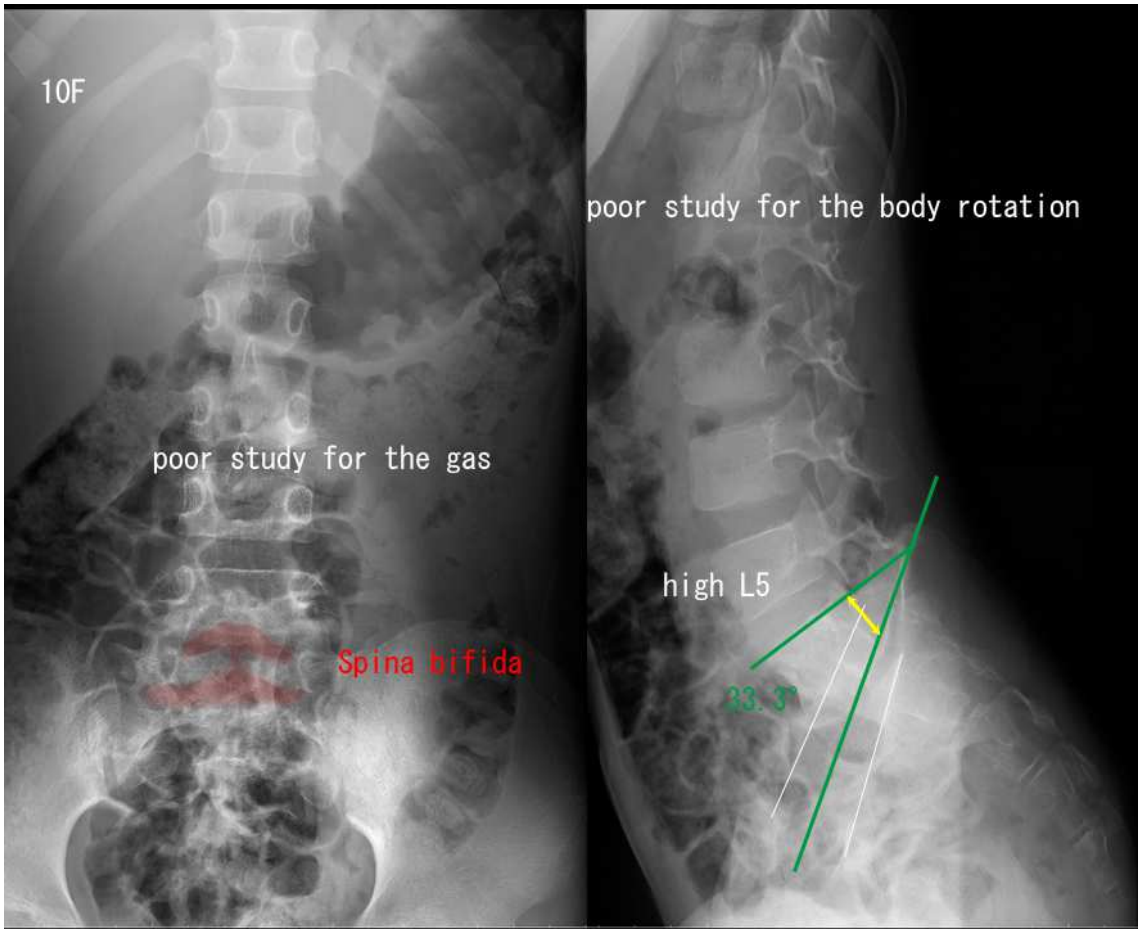
10F
poor study for the gas
Spina bifida
poor study for the body rotation
high L5
33.3°

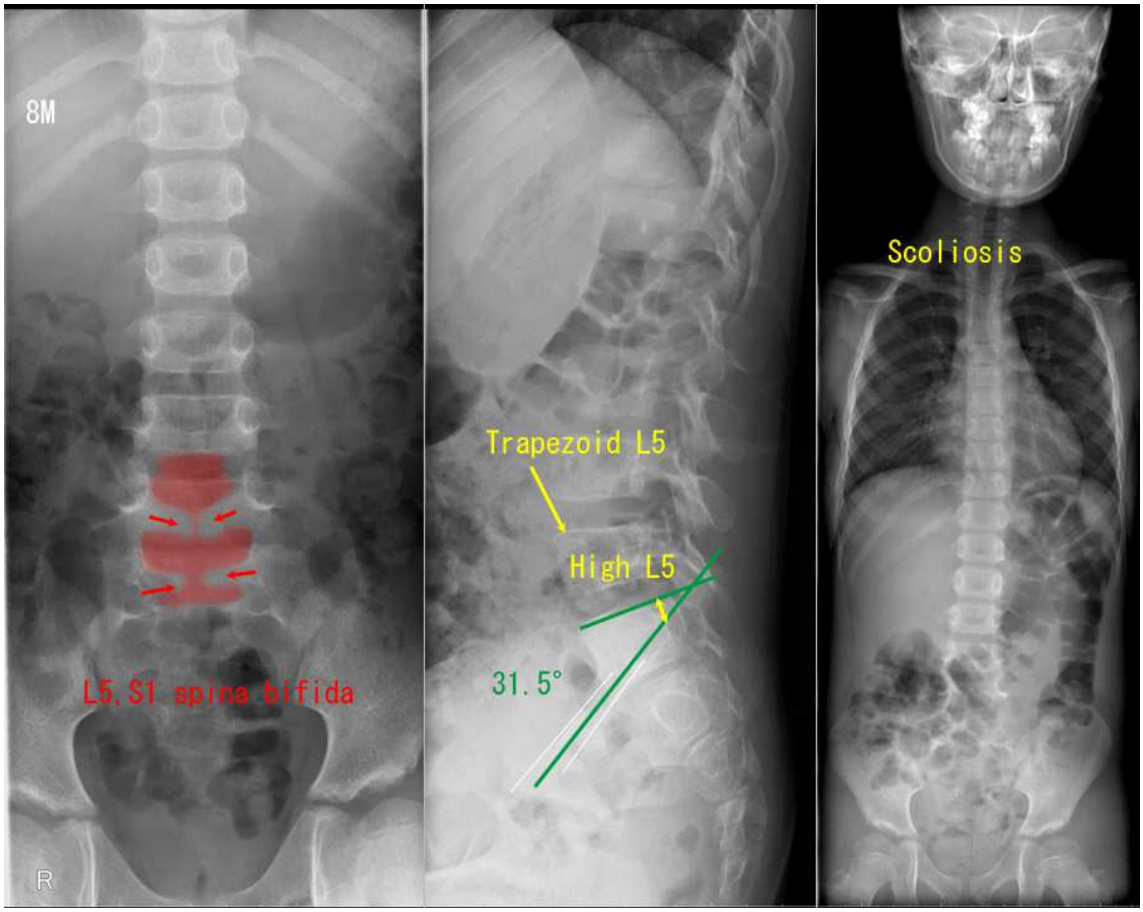
8M
L5,S1 spina bifida
R
Trapezoid L5
High L5
31.5°
Scoliosis

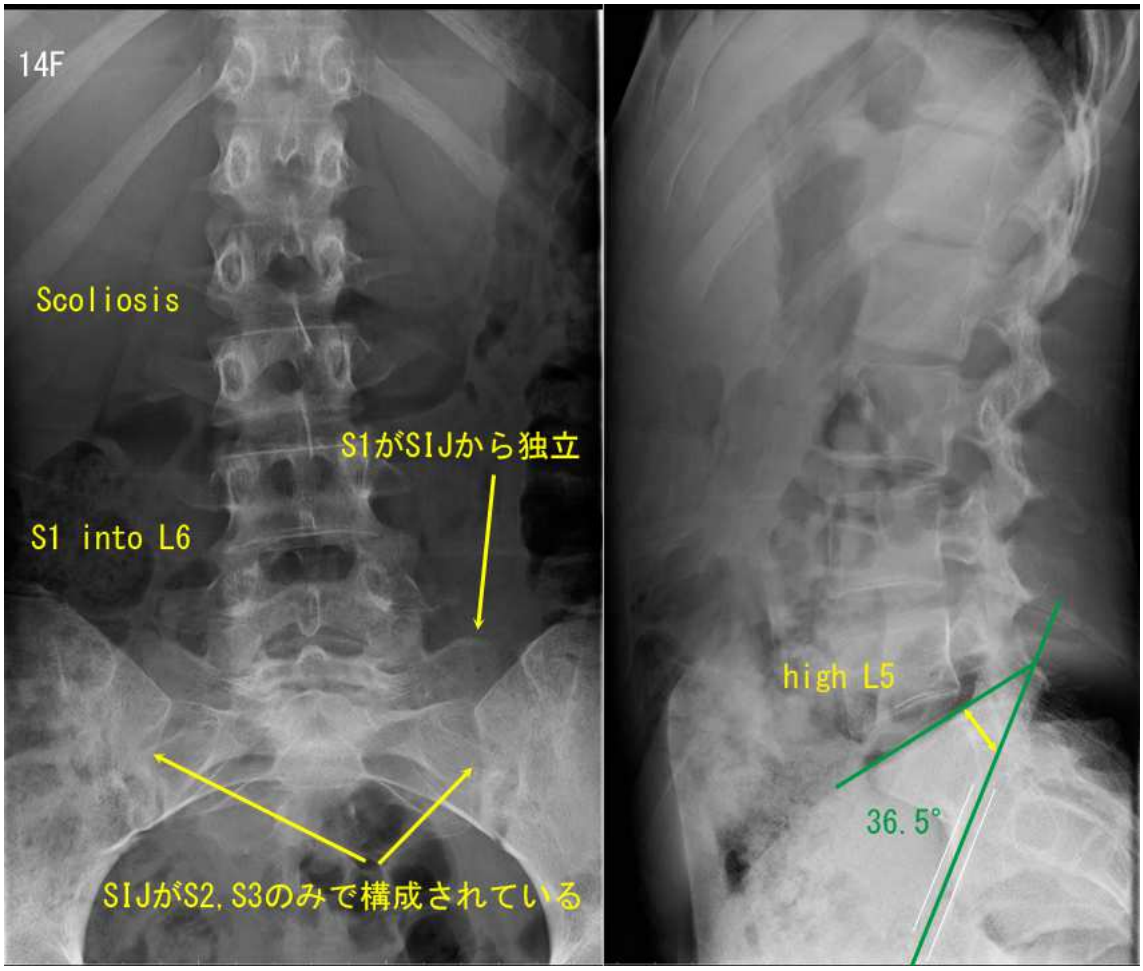
14F
Scoliosis
S1がSIJから独立
S1 into L6
SIJがS2, S3のみで構成されている
high L5
36.5°

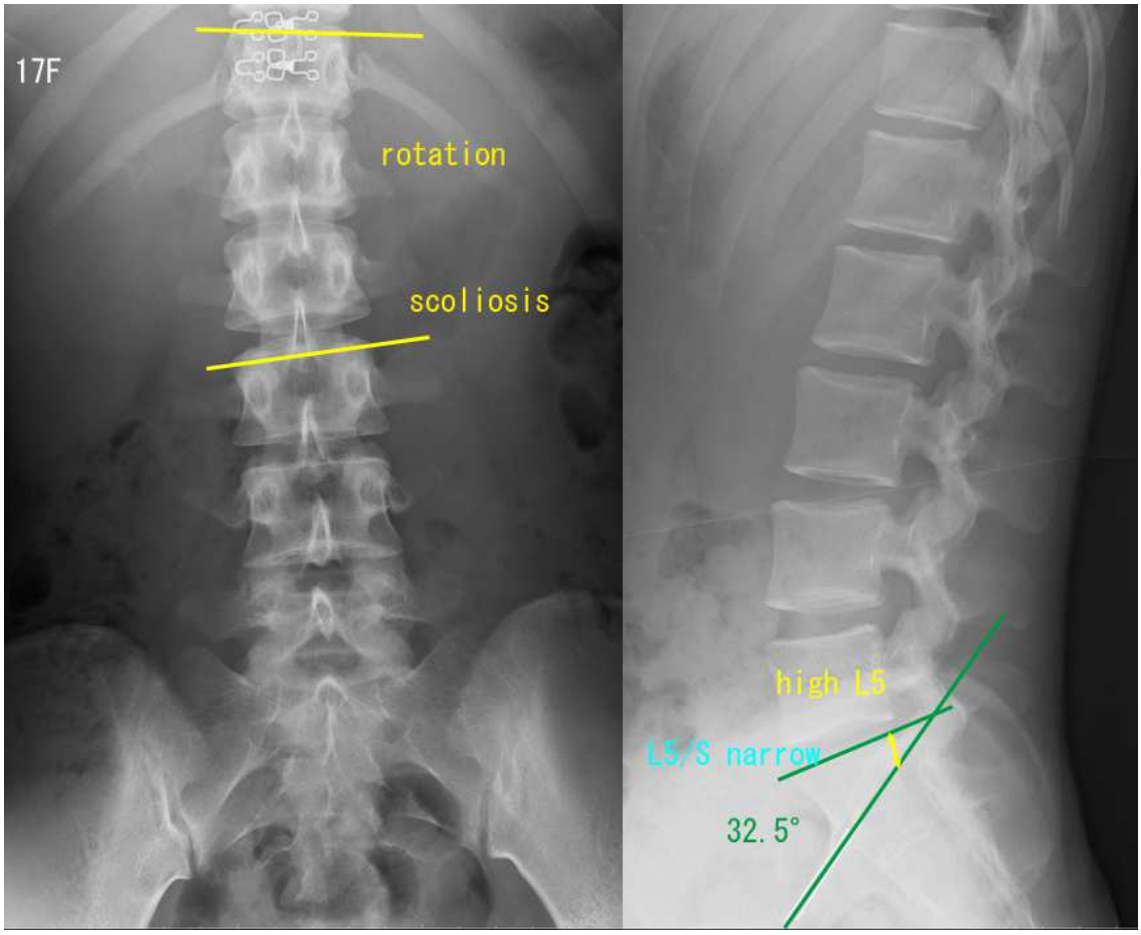
17F
rotation
scoliosis
high L5
L5/S narrow
32.5°

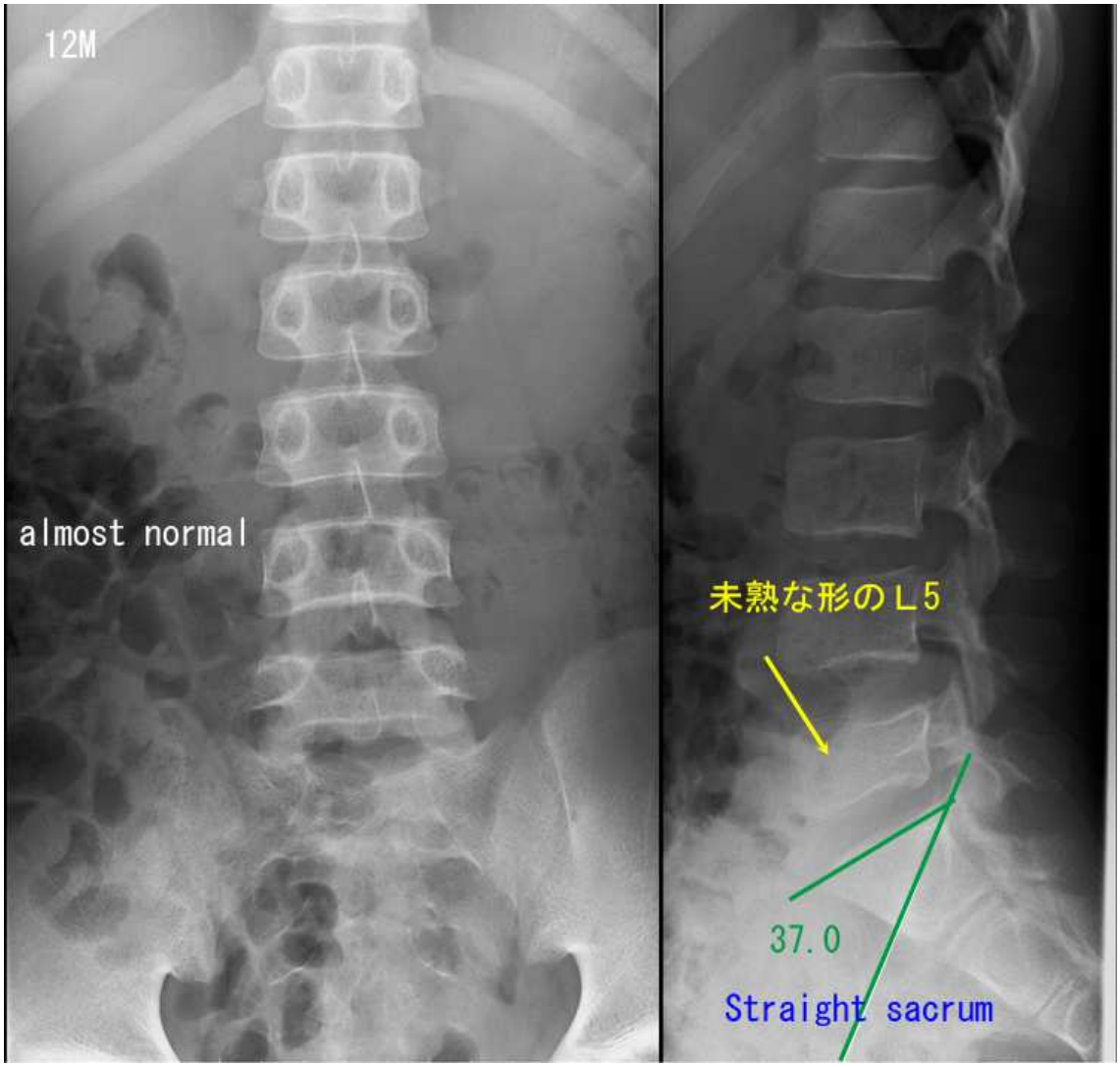
12M
almost normal
未熟な形のL5
37.0
Straight sacrum

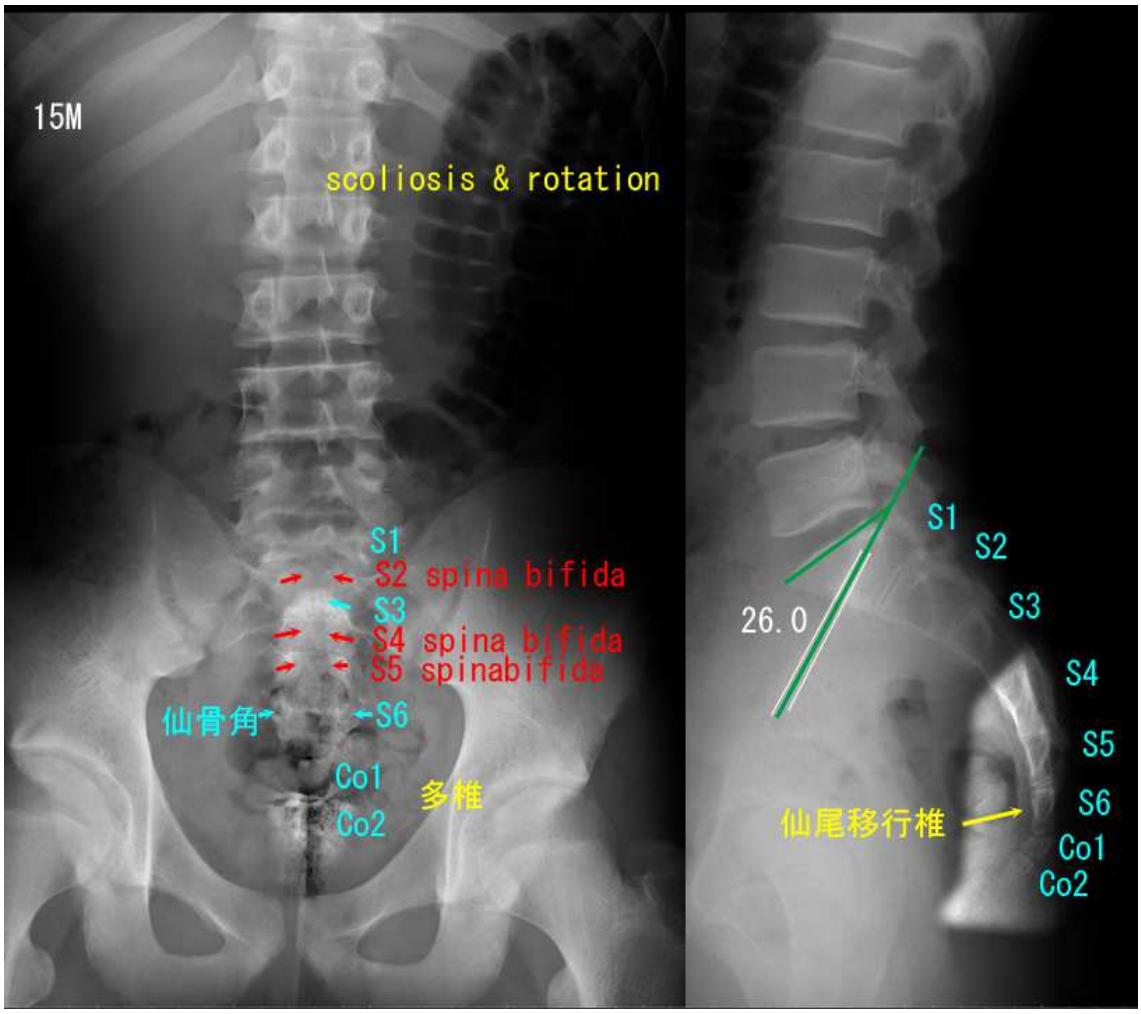
15M
scoliosis & rotation
S1
S2 spina bifida
S3
S4 spina bifida
S5 spinabifida
仙骨角
S6
Co1
Co2
多椎
S1
S2
S3
26.0
S4
S5
S6
仙尾移行椎
Co1
Co2

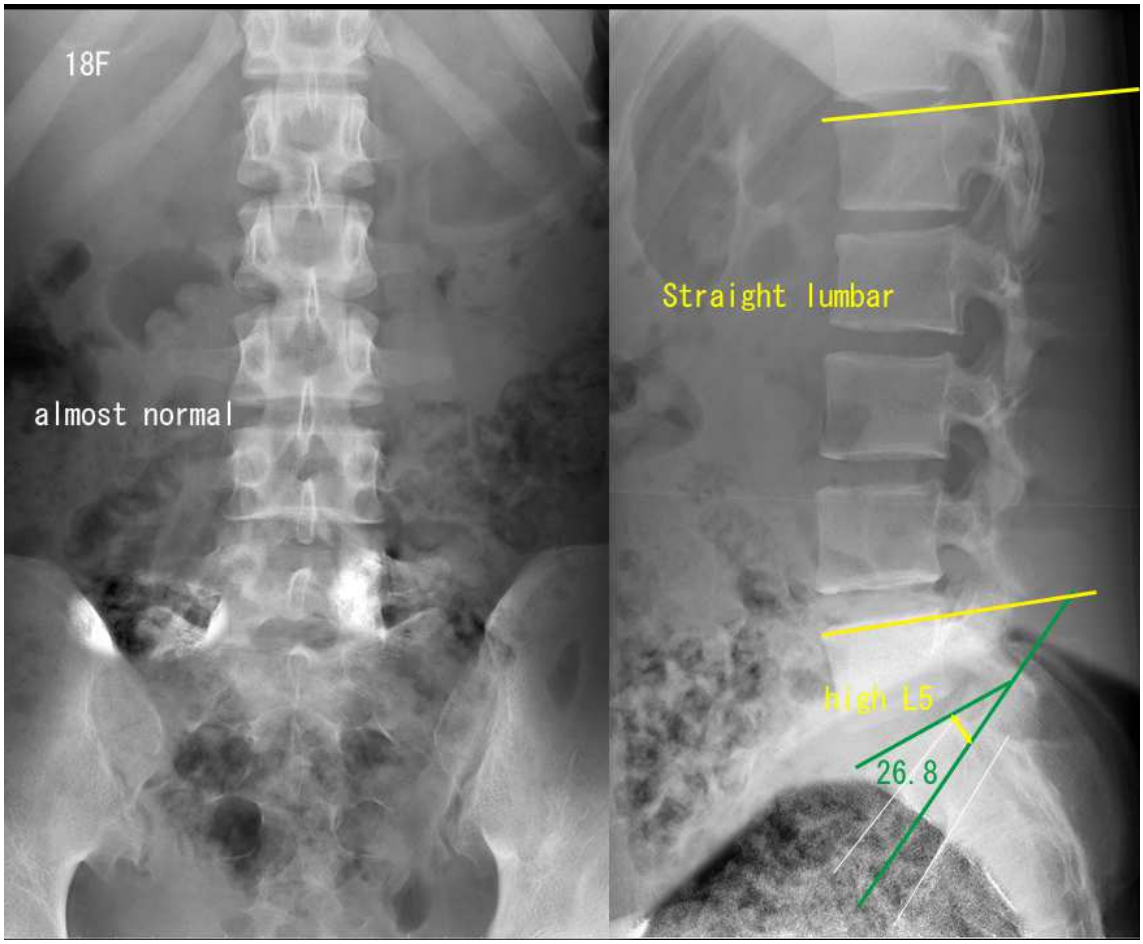
18F
almost normal
Straight lumbar
high L5
26.8

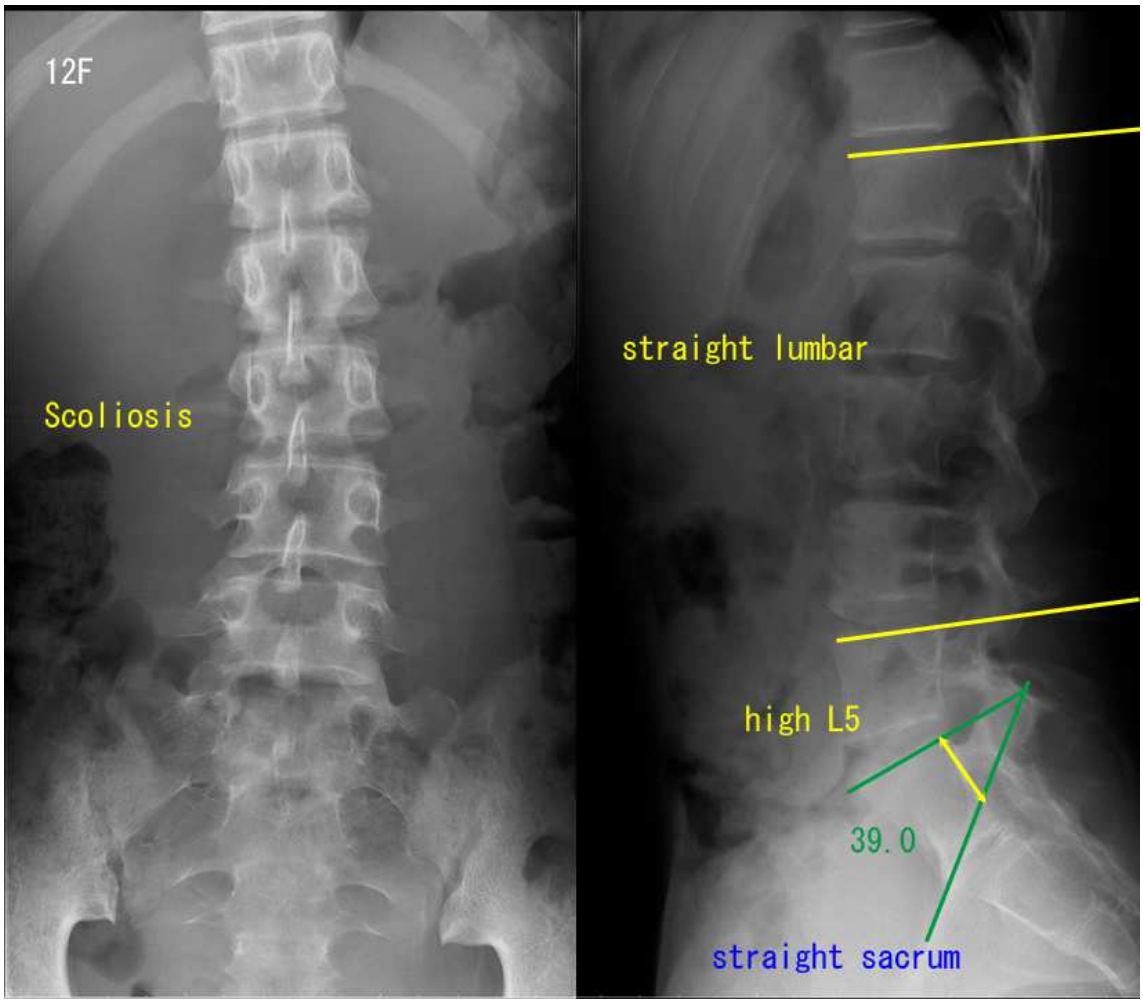
12F
Scoliosis
straight lumbar
high L5
39.0
straight sacrum

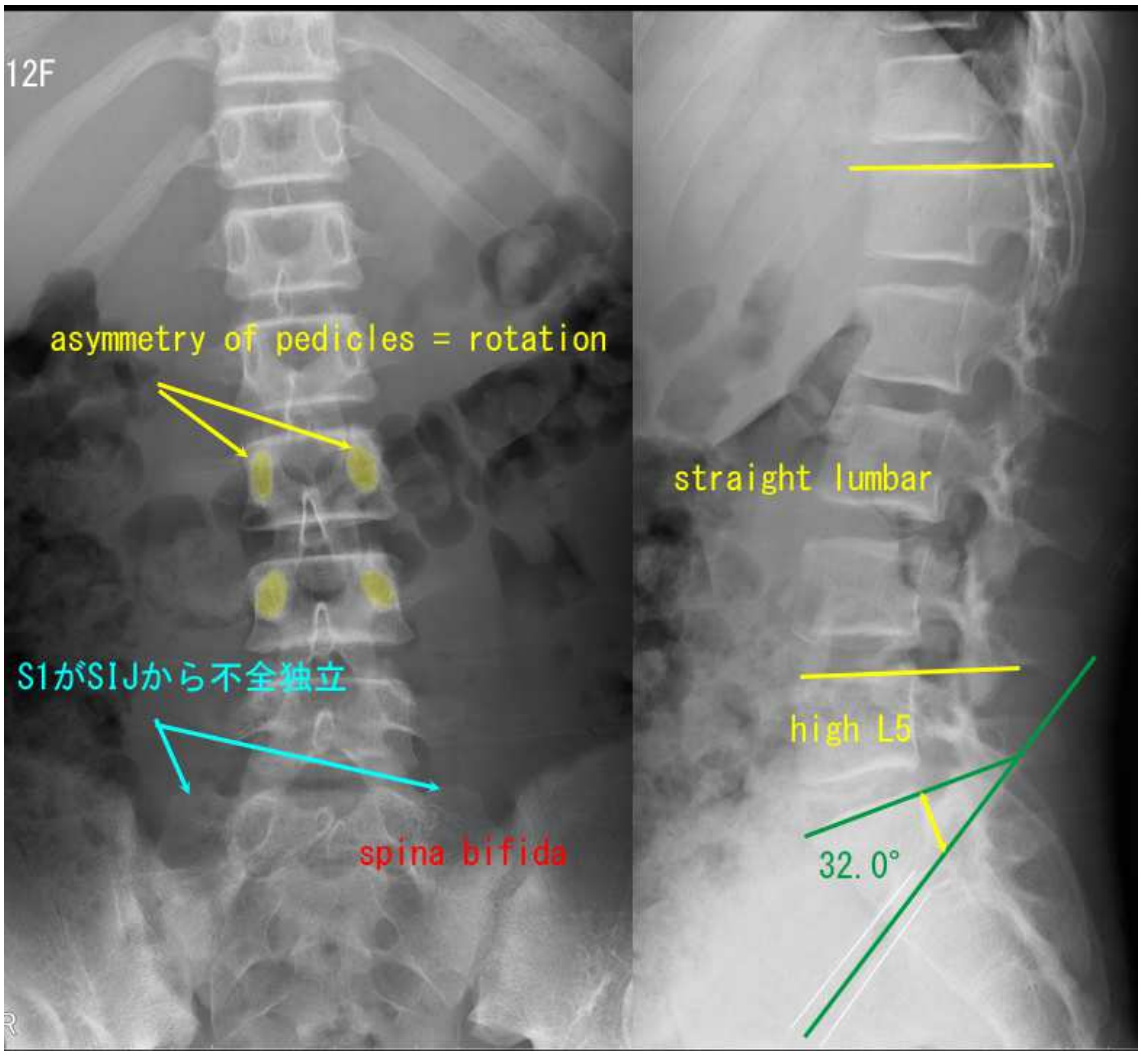
12F
asymmetry of pedicles = rotation
S1がSIJから不全独立
spina bifida
straight lumbar
high L5
32.0°

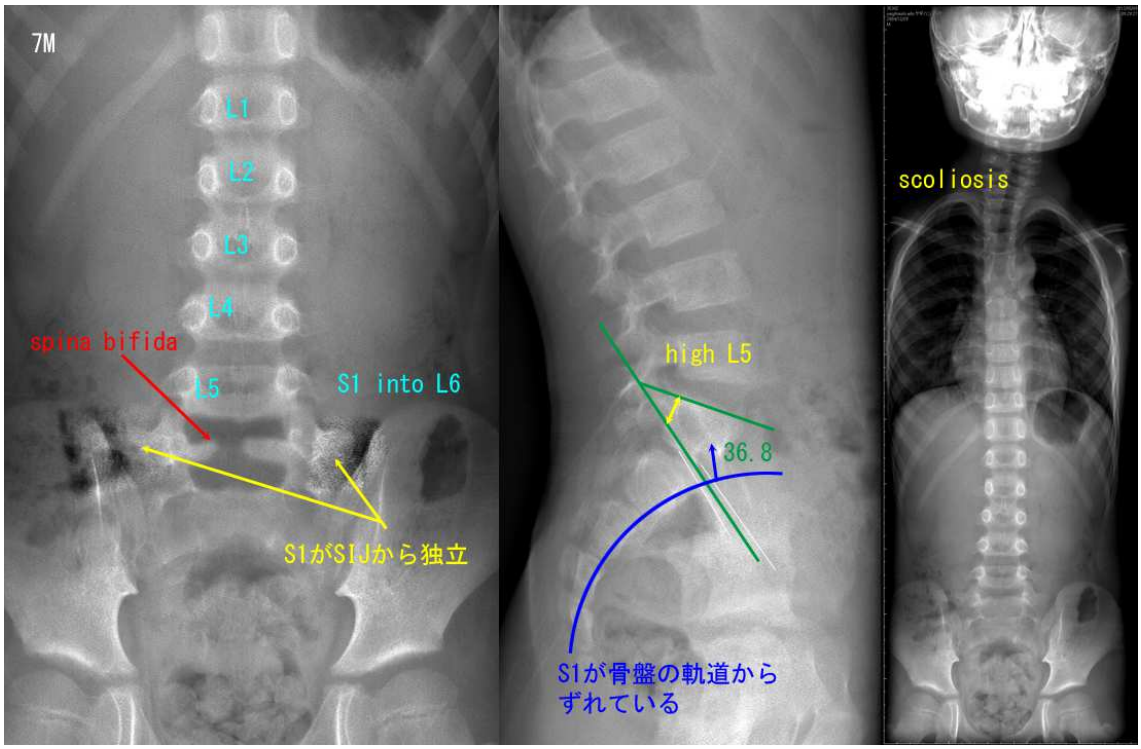
7M
L1
L2
L3
L4
spina bifida
L5
S1 into L6
S1がSIJから独立
high L5
36.8
S1が骨盤の軌道から
ずれている
scoliosis

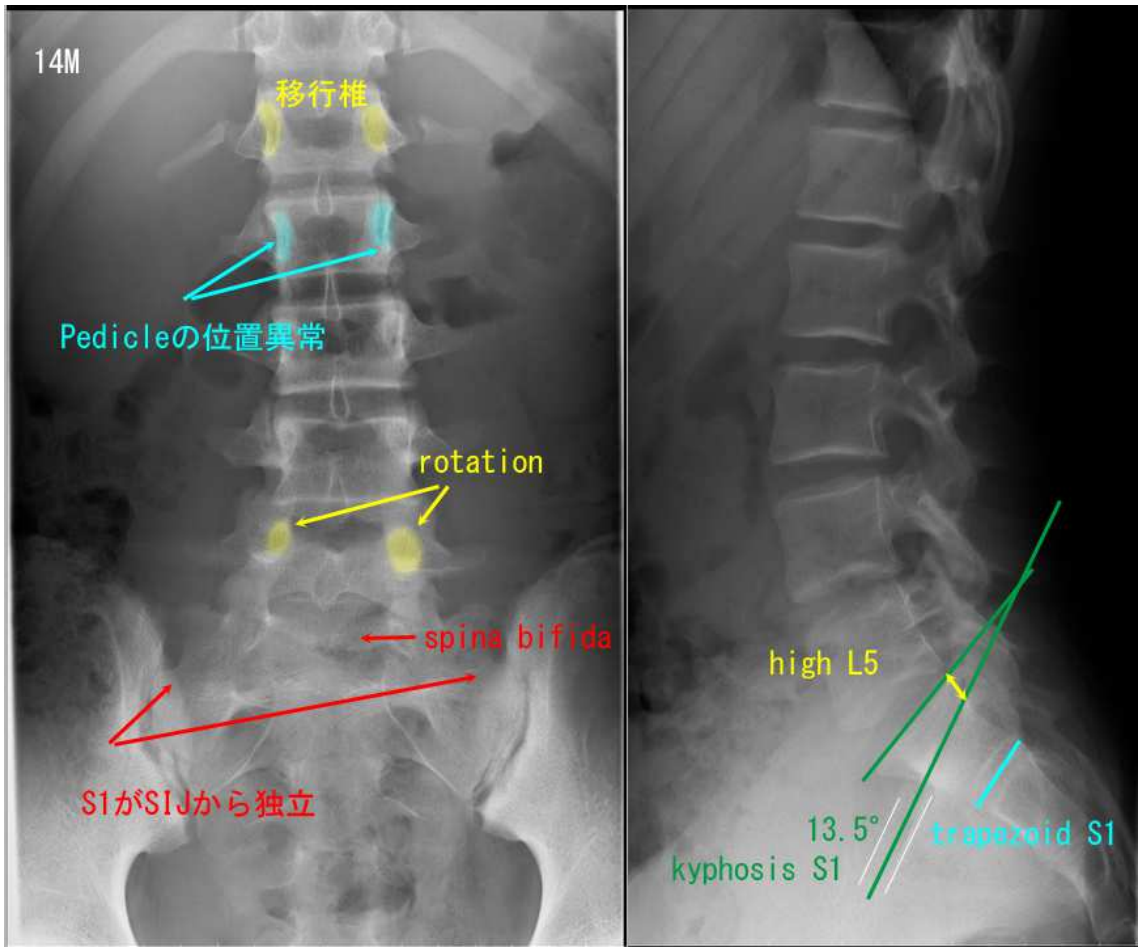
14M
移行椎
Pedicleの位置異常
rotation
spina bifida
S1がSIJから独立
high L5
13.5°
kyphosis S1
trapezoid S1

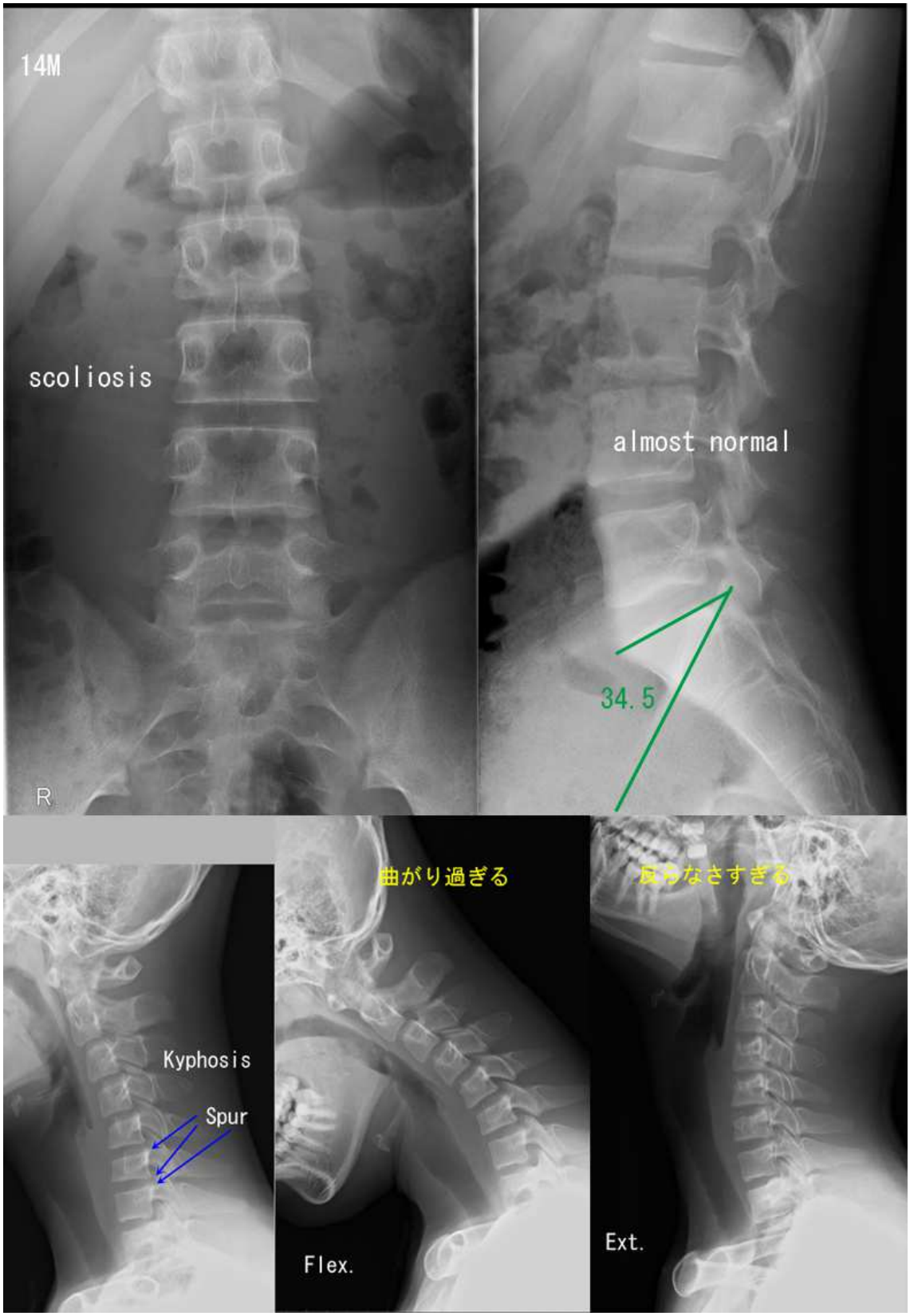
14M
scoliosis
R
almost normal
34.5
Kyphosis
Spur
曲がり過ぎる
Flex.
反らなさすぎる
Ext.

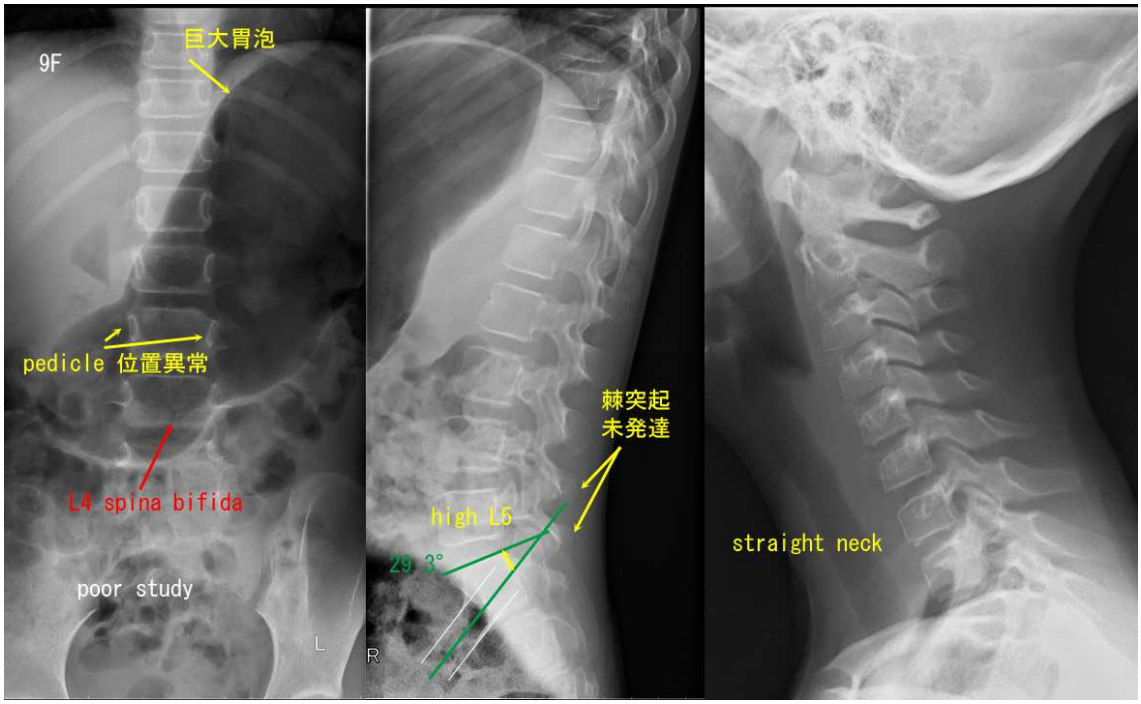
9F
巨大胃泡
pedicle 位置異常
L4 spina bifida
poor study
L
R
棘突起
未発達
high L5
29.3°
straight neck

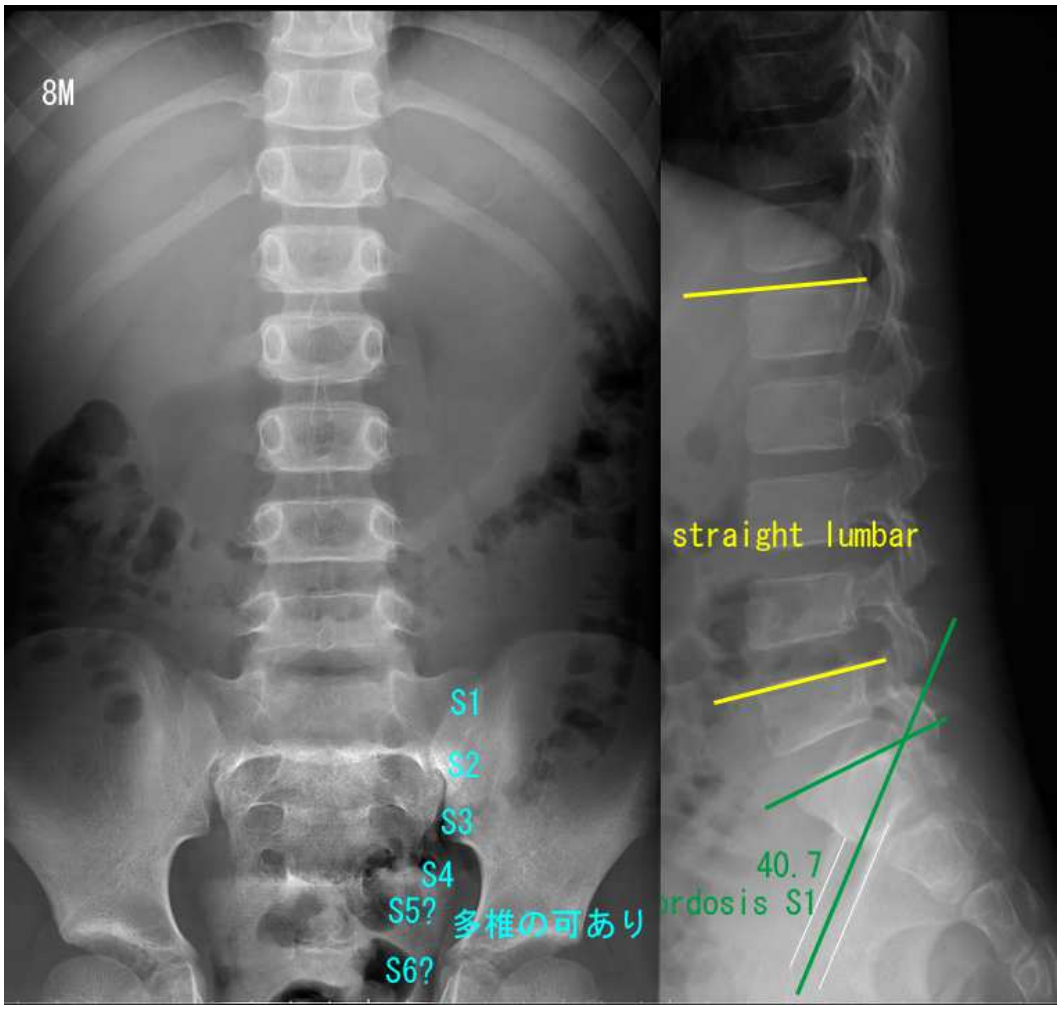
8M
S1
S2
S3
S4
S5?
S6?
多椎の可あり
straight lumbar
40.7
ordosis S1